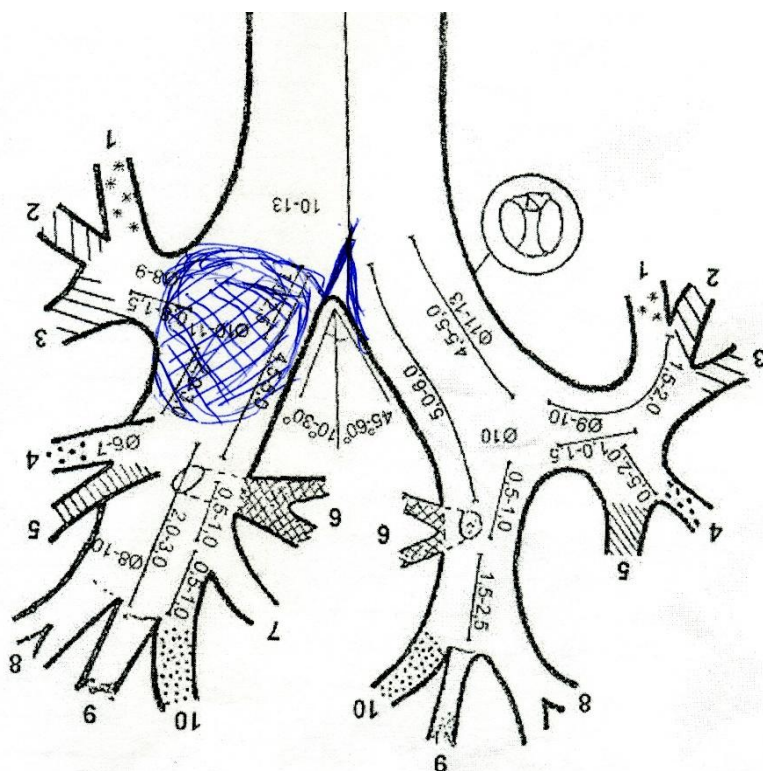


Пациент Г., 44 года, иностранный гражданин. Поступил в торакальное отделение УЗ «9-я ГКБ г. Минска» 24.11.2015г. При поступлении состояние удовлетворительное, жалобы одышку при физической нагрузке. С 02.11.2015 обследовался в онкологическом диспансере по месту жительства, где установлен диагноз: Аденома правого промежуточного бронха. Обследован в УЗ 9ГКБ г. Минска. Анамнез жизни – без особенностей.

Пациент обследован. По данным **КТ-исследования** от 04.11.15г. В просвете правого главного промежуточного бронха на расстоянии 17 мм от бифуркации трахеи визуализируется солидное узловое образование округлой формы с четкими ровными контурами, размером 10x12мм. Просвет правого главного, правого верхнедолевого бронхов сужен. Просветы промежуточного, нижнедолевого бронхов заполнены муцинозным содержимым. Признаки воспалительного процесса в нижней доле правого легкого.

По данным **ФБС** от 09.11.2015 справа в 1.0 см от карины имеется округлое, розовое образование 1.0x1,2x2,2 см перекрывающее полностью просвет главного и промежуточного бронха. Образование на ножке (ширину определить невозможно) исходящего из передней стенки.



Гистологическое исследование материала, взятого при ФБС: № 40.139-42: Под многослойным плоским эпителием определяется рост мезенхимальной злокачественной опухоли клеточного волокнистого строения с учетом иммуногистохимии соответствует низкогредной фибросаркоме.

Принято решение о проведении оперативного лечения.

26.11.15 г. выполнена верхняя лобэктомия слева с циркулярной резекцией правого главного и промежуточного бронхов.

Гистологическое исследование № 43119-178/2015: Солитарная фибросаркома промежуточного бронха, G1. Лимфатические узлы всех исследованных групп, ткань верхней доли левого легкого, проксимальный и дистальный края отсечения (главного и промежуточного бронхов) - без опухолевого роста.

Пациент выписался из отделения на 9-е сутки после операции в удовлетворительном состоянии для амбулаторного лечения. Стоимость лечения составила 3400 долларов США.

Заключительный диагноз:

Фибросаркома промежуточного бронха, состояние после верхней лобэктомии с циркулярной резекцией главного и промежуточного бронхов (26.11.15г.) 3-я клиническая группа.